

Reporte de caso

## Tratamiento exitoso con duplete de quimioterapia a base de cisplatino modificado para paciente con insuficiencia renal tratada con hemodiálisis y tumor de células germinales de ovario avanzado

Méndez-Calderillo Viridiana<sup>1</sup> § y Nuñez-Saldaña Gerardo<sup>1</sup>

<sup>1</sup> Clínica de Cáncer de la Mujer, Hospital Materno Celaya, Guanajuato 38065, México.

§Correspondencia a: Viridiana Méndez-Calderillo

Email: oncomedicacelaya@hotmail.com

---

### Resumen

No existen reportes sobre el tratamiento con quimioterapia en pacientes con tumores de células germinales de ovario e insuficiencia renal. Informamos sobre el caso de una paciente de 29 años de edad que fue diagnosticada con tumor germinal de ovario derecho avanzado y daño renal severo tratado con hemodiálisis. Se administró primer ciclo de quimioterapia con cisplatino 10 mg/m<sup>2</sup> día 1,3 y 5 y etopósido 35 mg/m<sup>2</sup> del día 1 a 5 seguido de hemodiálisis una hora posterior al término de la infusión de cisplatino los días 1, 3 y 5 con toxicidad hematológica grado 3. Tras el primer ciclo mejoró la función renal y se suspendió la hemodiálisis. A partir del segundo ciclo se aumentó la dosis a 80% de cisplatino y 100% de etopósido con toxicidad hematológica grado 3 por lo que se disminuyó a 80% de dosis de etopósido en el ciclo 3. Ante la progresión tumoral se cambió el esquema a ifosfamida dosis estándar día 1 a 5 y carboplatino día 1 calculado al área bajo la curva de concentración plasmática de carboplatino libre versus tiempo (AUC) de 5 mg/ml/min. Del segundo al cuarto ciclo se aplicó 80% de dosis de ifosfamida y cisplatino logrando respuesta parcial por imagen, la paciente fue llevada a cirugía y no hubo evidencia histopatológica de células cancerosas viables. En conclusión, la quimioterapia a base de cisplatino se puede administrar a una paciente con tumor germinal de ovario avanzado e insuficiencia renal en dosis menores para prevenir efectos secundarios y conservando eficacia en el escenario de un tratamiento multidisciplinario.

**Palabras clave:** hemodiálisis, cáncer de ovario germinal, quimioterapia, insuficiencia renal, cisplatino

## Introducción

Los tumores germinales de ovario son neoplasias malignas que representan cerca del 5% de todos los tumores de ovario y aparecen típicamente en mujeres jóvenes, con predominio alrededor de los 20 años [1]. Debido a la rareza de estos tumores es que se han sentado las bases para su tratamiento a partir de los ensayos clínicos aleatorios controlados de los tumores germinales testiculares [2].

Los tumores germinales de ovario tienen una tasa de curación muy alta desde la introducción del cisplatino, con manejo multimodal la supervivencia a 5 años excede el 85%. La resección quirúrgica representa el primer paso en el manejo de estos tumores. Sin embargo, aún después de la resección completa el riesgo de recurrencia tumoral está en el rango de 25 a 100% dependiendo el tipo celular y la etapa, por lo cual, la quimioterapia basada en cisplatino postoperatoria es el tratamiento de elección. A las pacientes con enfermedad avanzada no candidatas a cirugía de inicio se les ofrece quimioterapia preoperatoria, este abordaje no ha sido probado en ensayos clínicos debido a que la mayoría de cáncer de ovario germinal se diagnostica y trata en etapas tempranas. Los esquemas de quimioterapia preoperatoria no difieren de aquellos usados de forma postoperatoria, todos son basados en platino y el esquema BEP de 5 días es el régimen más utilizado. Actualmente se recomiendan tres ciclos en caso de tumores tempranos y cuatro ciclos en caso de tumores en etapas avanzadas. El esquema BEP consiste en cisplatino 20 mg/ m<sup>2</sup> día 1 a 5, etopósido 100 mg/ m<sup>2</sup> día 1 a 5 y bleomicina 30 unidades semanales en intervalos de 21 días. El esquema EP ( etopósido y cisplatino) puede utilizarse en el caso de pacientes inelegibles para bleomicina como por ejemplo, aquellos con edad avanzada; pobre función renal; antecedente de tabaquismo o comorbilidades pulmonares debido al riesgo de neumonitis inducida por bleomicina [2-3].

Entre 70 y 80% de los pacientes con enfermedad avanzada experimenta una respuesta completa al tratamiento inicial con quimioterapia con cisplatino y etopósido con o sin bleomicina. El resto de pacientes desarrollará enfermedad resistente con algunas opciones de tratamiento con quimioterapia potencialmente curativa. El manejo estos pacientes es complejo debido a la escasez de datos y se basa principalmente en información extrapolada de la población masculina y reportes de experiencias institucionales. El esquema TIP que consiste en paclitaxel 250 mg/ m<sup>2</sup> día 1, ifosfamida 1500 mg/ m<sup>2</sup> / día del día 2 a 5 y cisplatino 25 mg/ m<sup>2</sup>/día del día 2 a 5, es de uso común en este escenario [3-4].

Dado que el cisplatino se elimina en 90% por vía renal, varios fabricantes y guías clínicas recomiendan abstenerse del tratamiento con cisplatino en pacientes con tasa de filtración glomerular por debajo de 60 ml/minuto. Por esta razón, pacientes con insuficiencia renal preexistente usualmente reciben carboplatino, un derivado del platino, que es menos tóxico que cisplatino pero también menos eficaz [5].

En tumores altamente curables con esquemas basados en cisplatino, se ha intentado administrarlo en escenarios de insuficiencia renal moderada a severa, incluso en pacientes en hemodiálisis. Algunos autores han reportado el uso de cisplatino a 50% de la dosis para pacientes con hemodiálisis en el tratamiento exitoso de algunos tipos de cáncer como pulmón, ovario y testículo pero con incremento de la toxicidad hematológica debido a la acumulación de metabolitos del fármaco [6-8]

Este es el primer reporte de caso que describe el uso de cisplatino concomitante a hemodiálisis en una paciente con cáncer de ovario germinal.

## Caso Clínico

Mujer de 29 años de edad con antecedente de cesárea y oclusión tubárica bilateral en noviembre 2018. Fue referida al servicio de oncología en febrero de 2019 con diagnóstico de tumor germinal de ovario derecho IVa (Figura 1) con alfa fetoproteína 2.19 ng/mL (normal <6.1 ng/mL), deshidrogenasa láctica 10090 U/L (normal 240-480 U/L), fracción beta-hCG 279.10 mUI/mL (normal <5 mUI/mL), creatinina de 9.22 mg/dl (0.5-1.3 mg/dl) y urea 181 mg/dl (15-38 mg/dl). A su ingreso al hospital requirió manejo por la unidad de cuidados intensivos a causa de choque séptico secundario a infección urinaria por *Escherichia coli*, cursó con falla respiratoria que ameritó intubación y anuria que se trató con hemodiálisis, completó tratamiento antibiótico con carbapenémico y fue egresada de la unidad de cuidados intensivos aún con falla renal en tratamiento sustitutivo con hemodiálisis cada tercer día.

La paciente fue valorada por la unidad funcional de oncología concluyéndose que no era candidata a cirugía de inicio por tener enfermedad tumoral avanzada. En orden de brindar la mayor posibilidad de curación se le propuso quimioterapia preoperatoria con un esquema basado en etopósido y cisplatino a dosis ajustada y omitiendo la bleomicina por la potencial toxicidad pulmonar dado su reciente manejo avanzado de la vía aérea. Se mencionó el uso no estándar de cisplatino en pacientes con falla renal, la evidencia científica que sustentaba su aplicación y el análisis de los potenciales riesgos y beneficios del tratamiento respetando los principios de no maleficencia, beneficencia, autonomía y justicia; finalmente la paciente autorizó el tratamiento firmando el consentimiento informado.

La paciente recibía hemodiálisis 3 veces por semana, por lo cual se decidió utilizar el esquema propuesto por Kamizuru [9]. El primer ciclo de quimioterapia se recibió a través de catéter venoso central, en hospitalización y consistió en 50% de la dosis estándar de cisplatino (10 mg/m<sup>2</sup>) día 1,3 y 5 y 35% de la dosis estándar de etopósido (35 mg/m<sup>2</sup>) del día 1 a 5. La hemodiálisis se realizó una hora posterior al término de la infusión del cisplatino. La paciente desarrolló mucositis grado 2 al día +6 y se aplicó factor estimulante de colonias de granulocitos a 5µg/kg/día del día 7 al 11. Además, presentó anemia grado 3 y fue manejada con hemotrasfusiones.

Posterior al primer ciclo hubo mejoría de la función renal con suspensión de la hemodiálisis y los marcadores tumorales se normalizaron. La aplicación del segundo ciclo se retrasó 14 días por aislamiento de *Staphylococcus aureus* en el catéter venoso central y la paciente fue hospitalizada para retiro de catéter venoso central y tratamiento con ceftazidima.

El segundo ciclo de quimioterapia se indicó con dosis estándar de etopósido ( $100\text{mg}/\text{m}^2$  día 1 a 5) y cisplatino a 80% de la dosis estándar ( $16\text{ mg}/\text{m}^2$  día 1 a 5) por una tasa de filtración glomerular calculada con fórmula de Cockcroft –Gault en  $53\text{ mL}/\text{min}$  y se acompañó de factor estimulante de colonias de granulocitos por 5 días. La paciente desarrollo nuevamente anemia grado 3 que se manejó con hemotransfusiones. En el tercer ciclo de quimioterapia se disminuyó en 20% la dosis de etopósido ( $80\text{mg}/\text{m}^2$  día 1 a 5) y se mantuvo la dosis de cisplatino sin cambios presentando como toxicidad anemia grado 2.

Posterior al tercer ciclo la paciente inició con dolor lumbar, pérdida de peso, crecimiento del tumor abdominal e incremento de niveles de creatinina. Con una tasa de filtración glomerular de  $31\text{ mL}/\text{min}$  se inició segunda línea de quimioterapia con dosis completa de ifosfamida  $1200\text{ mg}/\text{m}^2/\text{día}$  en días 1 a 5 y carboplatino día 1 calculado al área bajo la curva de concentración plasmática de carboplatino libre versus tiempo (AUC) de  $5\text{ mg}/\text{ml}/\text{min}$  con factor estimulante de colonias a  $5\mu\text{g}/\text{kg}/\text{día}$  por 6 días. Se omitió paclitaxel por el deterioro clínico y el antecedente de toxicidad hematológica con duplete de quimioterapia. La paciente presentó nuevamente anemia grado 3, pero también respuesta tumoral con mejoría clínica y de la función renal con una tasa de filtración glomerular calculada en  $52\text{ ml}/\text{min}$  por lo que del segundo al cuarto ciclo se cambió el carboplatino por cisplatino a 80% de la dosis estándar ( $16\text{ mg}/\text{m}^2/\text{día}$  en días 1 a 5) e ifosfamida a 80% de la dosis estándar ( $1000\text{ mg}/\text{m}^2/\text{día}$  en días 1 a 5), presentando como única toxicidad hematológica anemia grado 2.

Se realizó tomografía computarizada contrastada abdominal mostrando respuesta parcial tumoral (Figura 2) y se realizó citorreducción óptima el 05.12.2019 con reporte histopatológico de necrosis y sin evidencia de tumor residual en el material analizado.

La paciente tiene 28 meses de supervivencia libre de enfermedad y con estado funcional en escala del Eastern Cooperative Oncology Group (ECOG) de 0.

## Discusión

La quimioterapia estándar para el tratamiento del cáncer de ovario germinal está basada en cisplatino [3]. Sin embargo, en los ensayos clínicos que respaldan esta indicación no se incluyeron pacientes con insuficiencia renal. Estos pacientes representan un reto para el oncólogo médico ya que la excreción renal disminuida

favorece la acumulación de los fármacos causando mayor toxicidad y la quimioterapia en este escenario clínico nunca ha estado bien establecida [5,6]. El estudio CANDY realizado en Francia sobre la práctica clínica de quimioterapia en pacientes con cáncer con insuficiencia renal tratados con hemodiálisis reporta que el 44% de los pacientes desarrolló toxicidad iatrogénica por el ajuste inadecuado de dosis debido a la falta de recomendaciones para el manejo de citotóxicos en este grupo de pacientes [10].

Debido a que la quimioterapia para tumores germinales debe otorgarse con intención curativa algunos reportes sugieren que en pacientes con disminución de la función renal se puede administrar cisplatino a dosis reducida, por ser un fármaco eliminado en 90% por vía renal. Sin embargo, las recomendaciones de dosificación difieren entre autores y tal modificación de dosis puede conllevar riesgo de subtratamiento [5].

Existen pocos reportes de remisión completa obtenida a pesar de un ajuste de dosis de cisplatino en el tratamiento para cáncer testicular avanzado en pacientes con insuficiencia renal y tratamiento sustitutivo de la función renal [7,9].

La nefrotoxicidad por cisplatino no es ya una limitación en pacientes bajo hemodiálisis, pero no es así en el caso de otras toxicidades dependientes de dosis como anemia y neuropatía [5]. Dado que los efectos farmacológicos de los derivados del platino no solo se pueden atribuir a los efectos a corto plazo de la difusión del fármaco en los tejidos, sino también a los efectos más retardados de las especies de platino circulantes, sería mejor reducir la dosis de cisplatino en aproximadamente un 50% y llevar a cabo hemodiálisis inmediatamente después de la administración de cisplatino. En el caso de etopósido su citotoxicidad depende tanto de la concentración como de la duración de la exposición, con una excreción urinaria de 40.8% de la dosis, su vida media de eliminación se incrementa significativamente en caso de insuficiencia renal. Se recomienda una reducción de dosis al 60% en pacientes en hemodiálisis debido a su alto volumen de distribución y semivida plasmática muy prolongada [11].

En el caso de esta paciente el primer ciclo de quimioterapia con cisplatino y etopósido se calculó siguiendo el ajuste de dosis que se recomendó por Kamizuru y la hemodiálisis se inició una hora después de la infusión de quimioterapia para disminuir la toxicidad hematológica [6,8] y al presentarse mejoría de la función renal la dosis del duplete se fue escalando. Respecto a la toxicidad, la anemia fue la más importante ya que la paciente requirió apoyo con múltiples concentrados eritrocitarios para poder continuar los ciclos de tratamiento. Además se retrasó la quimioterapia debido a infección bacteriana, situación que se ha reportado previamente en este escenario [7].

## **Conclusión**

Hasta donde tenemos conocimiento, esta es la primera descripción de quimioterapia exitosa en una paciente con insuficiencia renal y tumor de células germinales de ovario avanzado. Dentro de la literatura hay pocas referencias en

cuanto al ajuste de dosis quimioterapéuticas en pacientes que cursan con disfunción renal, por esto es común que se presenten complicaciones asociadas a sobredosis o por el contrario, que haya poca respuesta en la remisión tumoral. El caso presentado sugiere que el tratamiento con quimioterapia, con ajuste de dosis principalmente del cisplatino, es posible en pacientes con hemodiálisis con un resultado favorable. No obstante, se debe tener en cuenta el riesgo de toxicidades secundarias a la administración de agentes quimioterapéuticos, que requieren un estrecho seguimiento clínico, así como el manejo temprano de sus posibles complicaciones. Por lo que se recomienda contar con la participación de un equipo multidisciplinario conformado por médicos especialistas en oncología, nefrología y terapia intensiva para optimizar la administración y logística del tratamiento de estos pacientes.

### Perspectiva del paciente

“Estamos muy agradecidos con todos los doctores que me atendieron en el Hospital Materno Celaya, gracias a ellos y a Dios es que yo sigo con vida y puedo cuidar a mis hijos. Desde mi recuperación cada vez que conozco a una persona con cáncer le recomiendo que se atienda rápido para que se pueda curar”.

### Consentimiento informado

Se obtuvo consentimiento informado del paciente previo al reporte del caso.

### Conflicto de intereses

Los autores declaran no tener ningún conflicto de intereses.

### Contribuciones de los autores

Todos los autores participaron en la búsqueda de bibliografía y de la preparación del manuscrito. Todos los autores aprobaron la versión final del mismo.

### Financiamiento

Los autores no recibieron financiamiento para la preparación de este manuscrito.

### Bibliografía

1. Torres-Lobatón A (2014) **Tumores malignos de células germinales del ovario. Estado actual de su diagnóstico y tratamiento** *Ginecol Obstet Mex* **82** (03) 177-187 <https://www.medigraphic.com/cgi-bin/new/resumen.cgi?IDARTICULO=48390>
2. Williams S, Blessing JA and Liao SY, *et al* (1994) **Adjuvant therapy of ovarian germ cell tumors with cisplatin, etoposide, and bleomycin: a trial of the Gynecologic Oncology Group** *J Clin Oncol* **12**(4) 701-706 <https://doi.org/10.1200/jco.1994.12.4.701>

3. Uccello M, Boussios S and Samartzis EP, *et al* (2020) **Systemic anti-cancer treatment in malignant ovarian germ cell tumours (MOGCTs): current management and promising approaches** *Ann Transl Med* **8**(24):1713 <https://doi.org/10.21037/ATM.2020.04.15> PMID:33490225 PMCID:PMC7812190
4. Kondagunta GV, Baick J and Donadio A, *et al* (2005) **Combination of paclitaxel, ifosfamide, and cisplatin is an effective second-line therapy for patients with relapsed testicular germ cell tumors** *J Clin Oncol* **23**(27) 6549-6555 <https://doi.org/10.1200/JCO.2005.19.638>.
5. Jager NGL, Sari V and Westermann AM, *et al* (2020) **Full-dose cisplatin chemotherapy combined with hemodialysis in a patient with impaired renal function and a mediastinal germ cell tumor** *Anticancer Drugs* **31**(9) 983-987 <https://doi.org/10.1097/CAD.0000000000000911> PMID: 32011365
6. Watanabe R, Takiguchi Y and Moriya T, *et al* (2003) **Feasibility of combination chemotherapy with cisplatin and etoposide for haemodialysis patients with lung cancer** *Br J Cancer* **88**(1) 25-30 <https://doi.org/10.1038/sj.bjc.6600687> PMID: 12556954 PMCID: PMC2376779
7. Froehner M, Passauer J and Schuler U, *et al* (2007) **Successful Chemotherapy for Advanced Nonseminomatous Germ-Cell Tumor in a Patient Undergoing Chronic Hemodialysis** *J Clin Oncol* **25**(10) 1282-1284 <https://doi.org/10.1200/JCO.2006.09.9549> PMID: 17401020
8. Banchemo P and Saldombide L(2004) **Uso de quimioterapia en la insuficiencia renal** *Rev. Med. Urug* [internet] **20**(2) 145-149 [http://www.scielo.edu.uy/scielo.php?script=sci\\_arttext&pid=S1688-03902004000200009&lng=es](http://www.scielo.edu.uy/scielo.php?script=sci_arttext&pid=S1688-03902004000200009&lng=es).
9. Kamizuru M, Iwata H and Terada T, *et al* (2000) **Chemotherapy in hemodialysis patient with metastatic testicular cancer** *Jpn J Urol* **91**(7-8) 599-603 <https://doi.org/10.5980/jpnjurol1989.91.599>
10. Janus N, Launay-Vacher V and Thyss A, *et al* (2013) **Management of anticancer treatment in patients under chronic dialysis: results of the multicentric CANDY (CANcer and DialYsis) study.** *Ann Oncol* **24**(2) 501-507 <https://doi.org/10.1093/annonc/mds344> PMID: 23038759
11. Tomita M, Aoki Y and Tanaka K (2004) **Effect of haemodialysis on the pharmacokinetics of antineoplastic drugs** *Clin Pharmacokinet* **43**(8) 515-527 <https://doi.org/10.2165/00003088-200443080-00002> PMID: 15170366

## Figuras

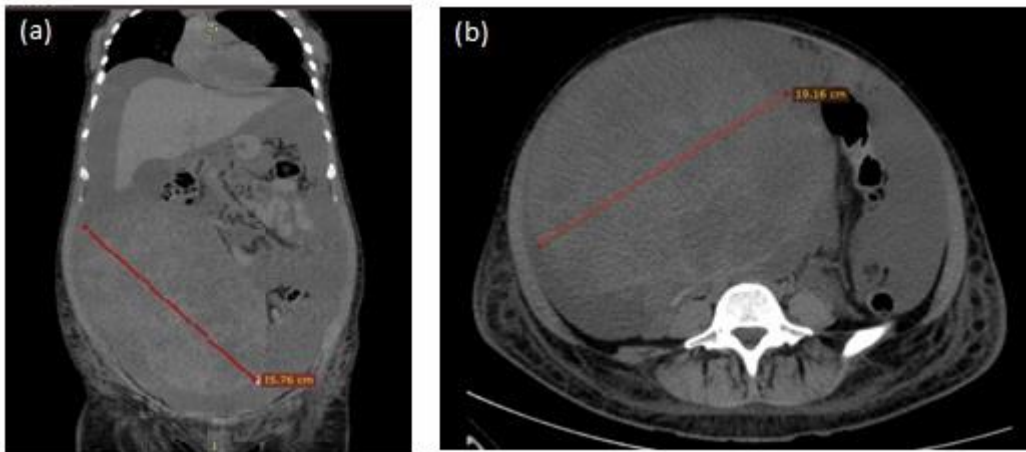


Figura 1. Imágenes representativas de tomografía de abdomen simple. (a): Corte coronal donde se observa tumoración abdominopelvica heterogenea de 25.76 cm (línea roja) y abundante liquido de ascitis (b): Corte axial con tumor de 19.16 cm (línea roja)

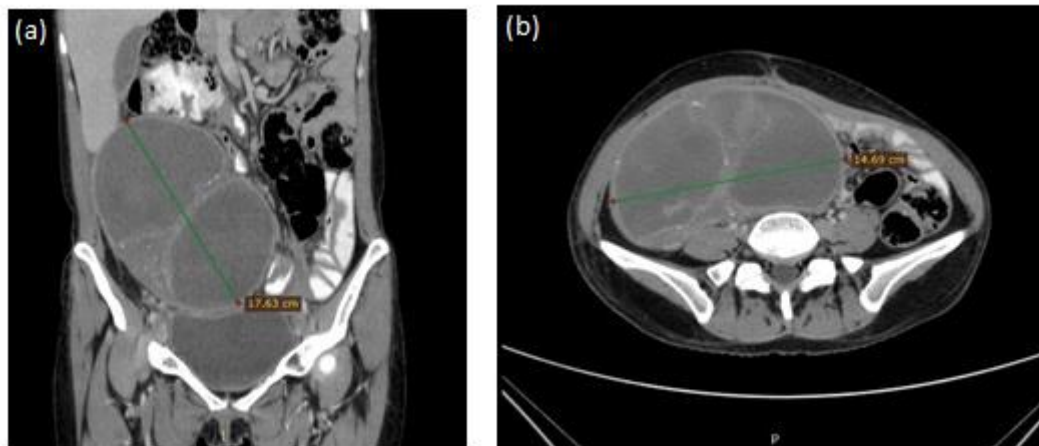


Figura 2. Imágenes representativas de tomografía de abdomen contrastada mostrando respuesta parcial tumoral. (a): Corte coronal con tumor de 17.63 cm (línea verde) y sin ascitis. (b): Corte axial con tumor de 14.69 cm (línea verde).